



Aan de hand van praktijkvoorbeelden schrijven drie dierenartsen over ziekten in de melkveehouderij. Dierenarts Toon Meesters uit Roosendaal, Jef Laureys, verbonden aan de Universiteit Gent (en dierenarts te Merelbeke) en Jan Dijkhuizen, werkzaam bij de Graafschap dierenartsen te Vorden, wisselen elkaar af bij een beschrijving van ziektebeeld tot behandeling.

Gebruik van besmette infuuslang zorgt voor aderontsteking

Bult onder de buik

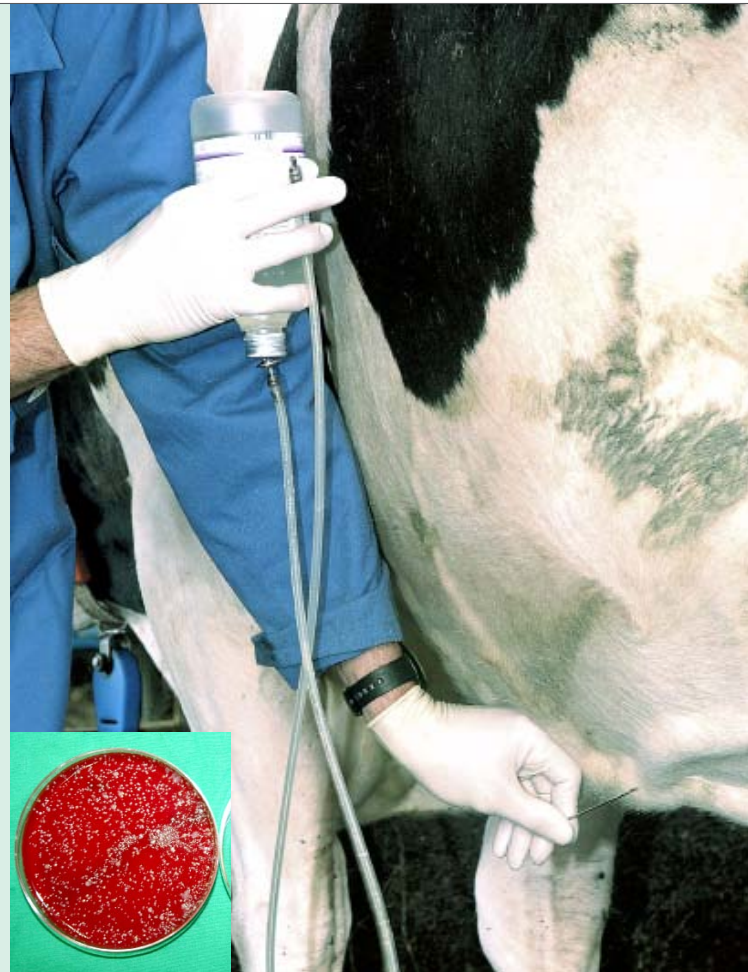Jij wilde die infuuslangen toch een keer onderzoeken?', begon de boerin, toen ik het erf amper had betreden. 'Nou hier heb je die van mij!', foeterde ze verder. 'Dat is dan de tweede koe met een enorme bult onder de buik na een infuus. Geef me maar een nieuwe, deze hoef ik niet meer terug.'

Met een op het oog schone infuuslang in de hand vroeg ik maar voorzichtig: 'De koe? Waar is de zieke koe?' Ik was namelijk gebeld voor een zieke koe en inderdaad was ik bezig om infuuslangen die de veehouders voor calciuminfusen gebruiken, op bacteriologische reinheid te testen.

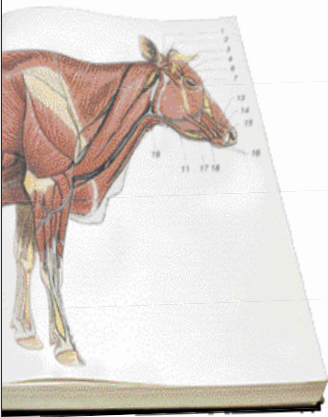
De koe gaf een slome indruk, was plat in de buik, wat duidde op een gebrek aan eetlust, en stond met een kromme rug. De oren hingen treurig en waren ijskoud. Vier dagen eerder had ze probleemloos afgekalfd, maar een dag later had ze toch melkziekte gekregen.

Toen ik de andere kant van de koe bekeek, viel me de enorme bult rond de melkader op. De zwelling was stevig en heel pijnlijk en daarom stond het dier met een kromme rug. De thermometer gaf een fikse verhoging aan. Het door de veehouder toegediende calciuminfuus had de melkziekte behandeld, maar had voor een heel nieuw probleem gezorgd.

Het dier had last van tromboflebitis of in lekentaal een aderontsteking. Het is een aandoening die in en rond de ader ontstaat na het toedienen van onder andere calciuminfusen. Ik behandelde de koe met vloeistoffen via een halsaderinfuus, pijnstillers en antibiotica. Met deze behandeling moest de koe weer opknappen. De infuuslang werd verder onderzocht en bleek inderdaad besmet. Het resultaat van het bacteriologisch onderzoek ziet u op de foto hiernaast.



De encyclopedie **tromboflebitis van de melkader**



mbiose of tromboflebitis van de melkader komt vaak voor. Een aderontsteking is een niet te verwaarlozen complicatie na het toedienen van calciuminfusen of andere medicijnen bij melkkoeien, vooral als de ader flink beschadigd wordt door de infuusnaald en als het materiaal of de koe niet erg schoon is. De ontsteking in het bloedvat kan voor uitzaaiingen en ontstekingen door het hele lichaam zorgen.

De zwelling rond de ader zorgt voor een minder goede afvoer van het bloed vanuit de uier. Dat kan vervolgens weer voor zucht in de uier zorgen en het risico op uierontsteking vergroten.

Tromboflebitis van de melkader is erg pijnlijk en de koe heeft er veel ongemak van. Om deze aandoening te voorkomen moet een infuus met steriel materiaal, een scherpe naald, het liefst in de halsader en bij een goed gefixeerde koe toegediend worden.

In dit geval was sprake van een besmette infuuslang. Dat kon worden aangetoond aan de hand van 2 milliliter steriel water door de infuuslang en daarvan een puntje uitgesmeerd op een broedplaat.