



Aan de hand van praktijkvoorbeelden schrijven drie dierenartsen over ziekten in de melkveehouderij. Dierenarts Toon Meesters uit Roosendaal, Jef Laureys, verbonden aan de Universiteit Gent (en dierenarts te Merelbeke) en Jan Dijkhuizen, werkzaam bij de Graafschap dierenartsen te Vorden, wisselen elkaar af bij een beschrijving van ziektebeeld tot behandeling.

Helse pijn door scheur en gat in de punt van een buitenklauw

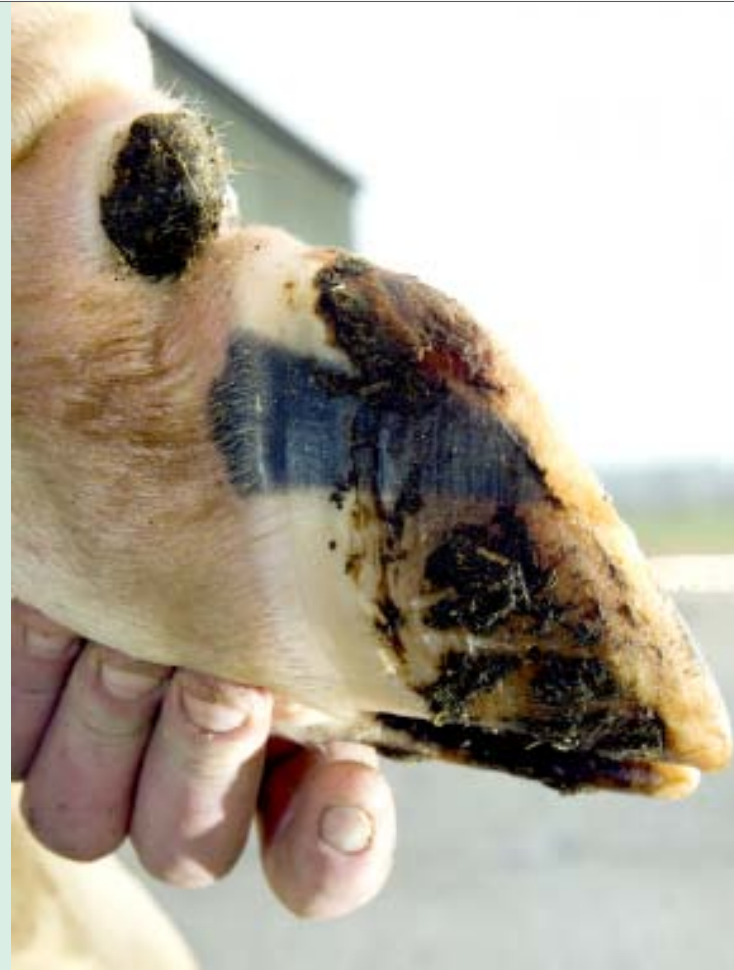Teenpuntnecrose

Terwijl ik mijn instrumenten uitstal op een tafeltje, duwt de veehouder met kracht de koe in de klauwbekapbox. Als een harmonica opgevouwen verzet het dier zich uit alle macht. Maar als het kophek wordt dichtgetrokken, heeft ze verloren. Als wraak leegt ze haar endeldarm. Deze beproeving heeft de koe vaker moeten doorstaan.

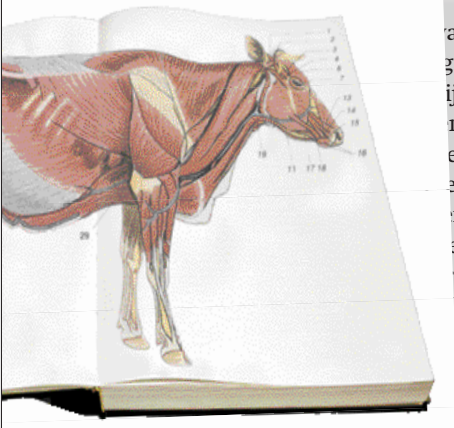
‘De klauwbekapper zei dat er niks aan te doen was en dat ik deze koe beter kon opruimen’, zegt de veehouder verontschuldigend als ik met gefronste wenkbrauwen naar de aangetaste koeienklauw kijk. ‘Maar je collega zei dat jullie daar wel iets aan konden doen’, vervolgt hij. Een dikke scheur en een gat in de punt van de rechterbuitenklauw maken duidelijk waar het probleem zit. Om te laten zien dat het menens is, kruipen de maden uit het gat naar buiten als ik mijn vinger erin plant. Teenpuntnecrose luidt mijn diagnose. Een zeer pijnlijke aandoening die voor veel ongemak en blijvende kreupelheid zorgt met vaak een versnelde afvoer tot gevolg. ‘Daar kunnen we wat aan doen’, zeg ik bevestigend.

Nadat de poot is opgedraaid, plaats ik een kleine katheter in een bloedvat van de onderpoot, zodat ik langzaam een verdovingsmiddel kan toedienen om de onderpoot ongevoelig te maken. De klauw maak ik schoon. Met de armen over elkaar volgt de veehouder kritisch mijn werkzaamheden. Dan pak ik de draadzaag en seconden later valt het voorste stuk van de klauw op de grond.

‘Is dat alles?’, vraagt hij. Ik inspecteer de zaagsnede of alle narigheid ook weg is en zeg dat dit alles is. Een verband erom en een klosje op de gezonde klauw en de koe kan de kar weer uit. Haar leven is zonder helse pijn een stuk prettiger geworden.



De encyclopedie **teenpuntnecrose**



Aandoeningen hebben grote impact voor het pijn van de koe. Staan en lopen op pijnlijke klauwen is een ware martelgang.

Teenpuntnecrose is een ernstige aandoening die veel pijn en lijden bij rundvee veroorzaakt.

Een ontsteking voor in de klauwschoen tast zelfs het voorste klauwbot aan. Het

weefsel sterft af, necrotiseert, en zit opgesloten in de teenpunt.

Hoe en waarom de ontsteking daar komt, is niet met zekerheid te zeggen. Soms is er aan de klauw niets te zien, later vallen de gaten en scheuren in de klauwschoen.

Het aangetaste deel geheel verwijderen is de enige oplossing als er gaten en scheuren in de klauwschoen te zien zijn door teenpuntnecrose.

Het ongevoelig maken van de onderpoot door verdoven is wel een voorwaarde om chirurgische ingrepen in ontstoken weefsel te doen. Daarna kan het aangetaste stuk klauw verwijderd worden. Het rund heeft vrijwel meteen minder last van pijn.