



Aan de hand van praktijkvoorbeelden schrijven drie dierenartsen over ziekten in de melkveehouderij. Dierenarts Toon Meesters uit Roosendaal, Jef Laureys, verbonden aan de Universiteit Gent (en dierenarts te Merelbeke) en Jan Dijkhuizen, werkzaam bij de Graafschap dierenartsen te Vorden, wisselen elkaar af bij een beschrijving van ziektebeeld tot behandeling.

Lebmaagdraaiing brengt ook een leverprobleem aan het licht

Mager door leverabces

Dikke, stroperige pus stroomt uit de pvc-buis die onder uit de buik van de koe steekt. Met gemak worden meer dan twee emmers gevuld. Twee keer zo veel als de hoeveelheid melk die het dier die dag produceerde.

De koe werd me 's ochtends aangeboden met de mededeling: 'Ze heeft waarschijnlijk een lebmaagdraaiing.' Deze verse koe had inderdaad een verplaatsing van haar lebmaag, maar ze was verder ook graatmager. Ze was in de droogstand conditie verloren, vertelde de boer, 'en het kalfje was ook maar een klein ding.' Mijn achterdocht was gewekt.

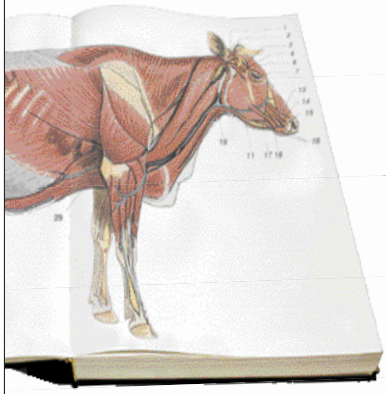
Voordat ik het dier ging opereren, bepaalde ik even het totaal eiwit. Het kan een simpele indicatie geven van een chronische ontsteking, maar het resultaat was normaal. Dan toch maar opereren. Het fijne van opereren is dat je de hele buikholte van de koe kunt afvoelen op afwijkingen. Bij deze koe viel de enorme lever op. Ik kon de veehouder via de buiksnede tonen dat deze lever er toch echt anders uitzag dan een gezonde lever.

Nadat ik de lebmaag goed had gelegd, ging ik de lever maar eens beter afvoelen om te kijken wat er aan de hand was. Een enorme fluctuerende bal zat ingebed aan de voorkant van de lever. Een punctie gaf duidelijkheid over de inhoud: pus. Dit verklaarde het slijten van de koe en waarom het totaal eiwit normaal was: de aangetaste lever maakte te weinig eiwitten aan, maar de chronisch verhoogde ontstekings-eiwitten compenseerden dat tekort.

De veehouder wilde wel wat proberen. Aan een stuk pvc-buis zaagden we een punt en daarna reinigden we de buis grondig. Via een sneetje onderin de buik kon ik de buis in de pusbult steken en zo de pus af laten lopen zonder de hele buikholte te bezoedelen. Het dier gaat nu weer langzaam vooruit.



De encyclopedie leverabces



Leverabces komt redelijk frequent voor bij melkkoeien. Een leverabces kan een gevolg zijn van een navelontsteking bij het jonge dier, maar bij volwassen dieren ontstaat het vaak secundair. Een leverabces kan ontstaan door onder meer een ontsteking van de penswand na pensverzuring of scherp in.

Het bloed dat door de

penswand stroomt, gaat rechtstreeks naar de lever. Bij een penswandontsteking kan het bloed nare bacteriën bevatten. Die kunnen op hun beurt vervolgens abcessen veroorzaken in de lever.

De diagnose van een dergelijk leverabces is niet eenvoudig en veel melkkoeien zullen er ook geen last van hebben. Een aanzienlijk deel van deze abcessen zit echter in de buurt van een groot bloedvat in de lever. Als deze ader is aangetast, kan dat leiden tot embolieën (de afsluiting van een slagader of een ader) die vervolgens tot bijvoorbeeld acute sterfte, bloedneuzen of een longontsteking kunnen leiden.